

**IMPLANTE DE STENT EN
ESTENOSIS SEVERA DE LA DA
MEDIA**

DESCRIPCIÓN DEL CASO

PACIENTE DE 69 AÑOS.

ANTECEDENTES PERSONALES DE HTA, DM TIPO 2, DISLIPEMIA.

CONSULTA POR CLÍNICA DE ANGOR DE ESFUERZO.

SE ESTUDIA MEDIANTE RESONANCIA NUCLEAR MAGNÉTICA OBJETIVÁNDOSE DÉFICIT DE PERFUSIÓN QUE AFECTA A LA CARA ANTERIOR.

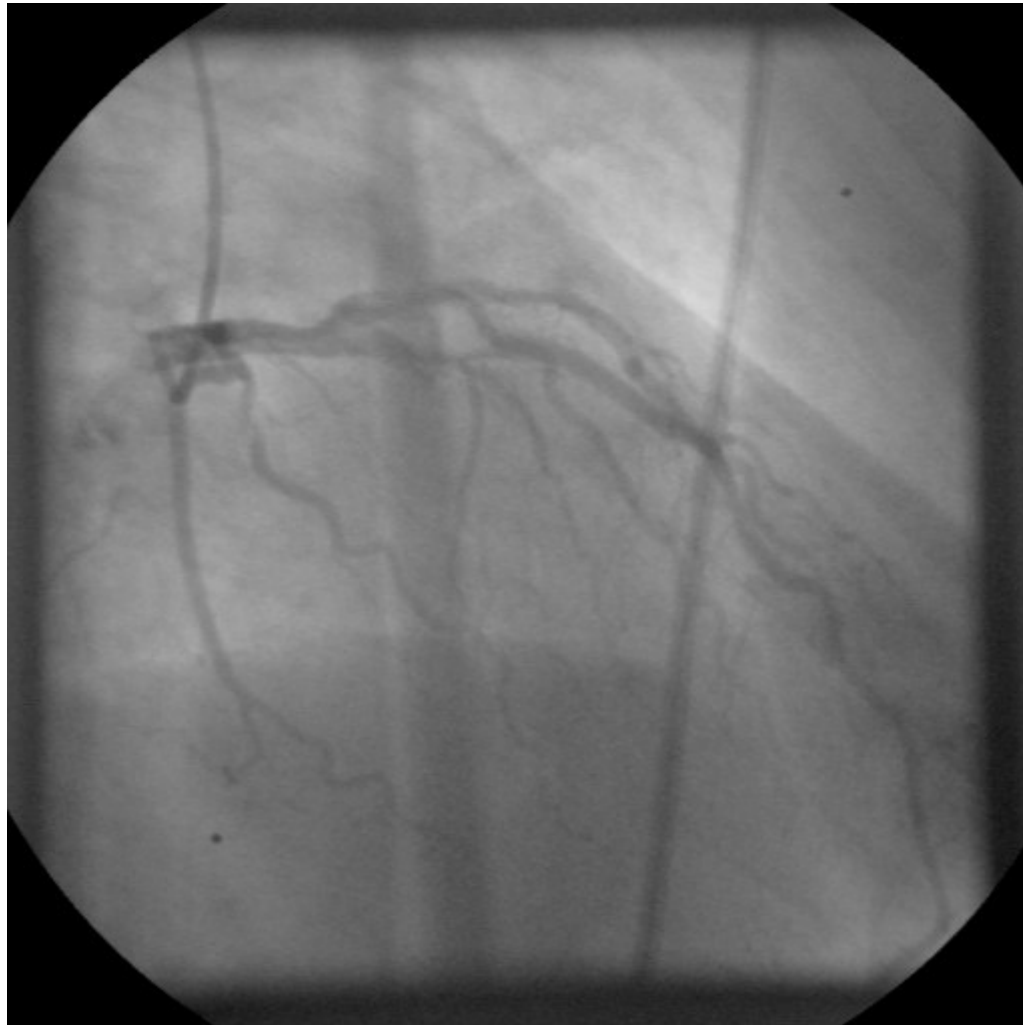SE PRACTICA CORONARIOGRAFÍA DIAGNÓSTICA APRECIÁNDOSE ESTENOSIS SEVERA EN DA MEDIA.

TAMBIÉN SE VISUALIZA UNA ESTENOSIS MODERADA EN 1ª DIAGONAL, VASO DE CIERTO DESARROLLO PERO DE CALIBRE REDUCIDO.

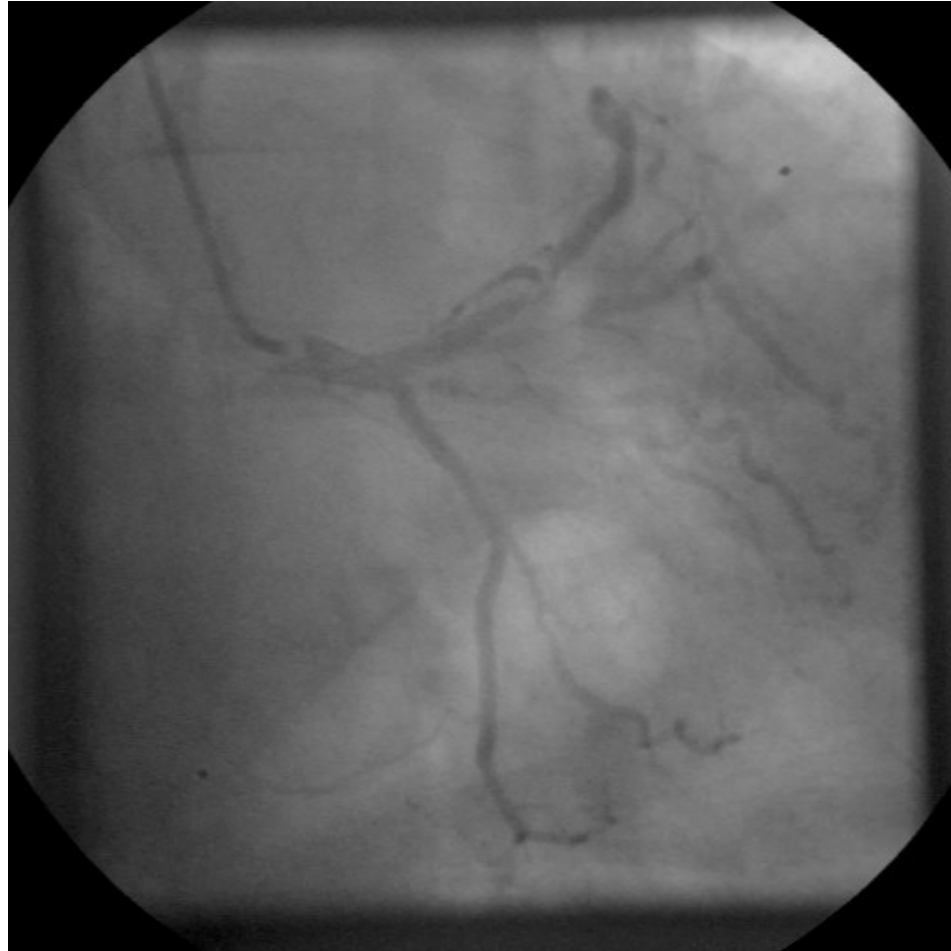
SE OPTA POR REALIZAR ICP AD-HOC SOBRE DA MEDIA.

MEDIANTE EL USO DE CATÉTER EBU 3.5 Y GUÍA BMW SE CONSIGUE HACER AVANZAR SIN DIFICULTAD UN STENT FARMACOACTIVO BIOMATRIX (3.5X18), REALIZANDO IMPLANTE DIRECTO A 18 ATM, CON BUEN RESULTADO ANGIOGRÁFICO Y SIN NINGUNA DIFICULTAD.

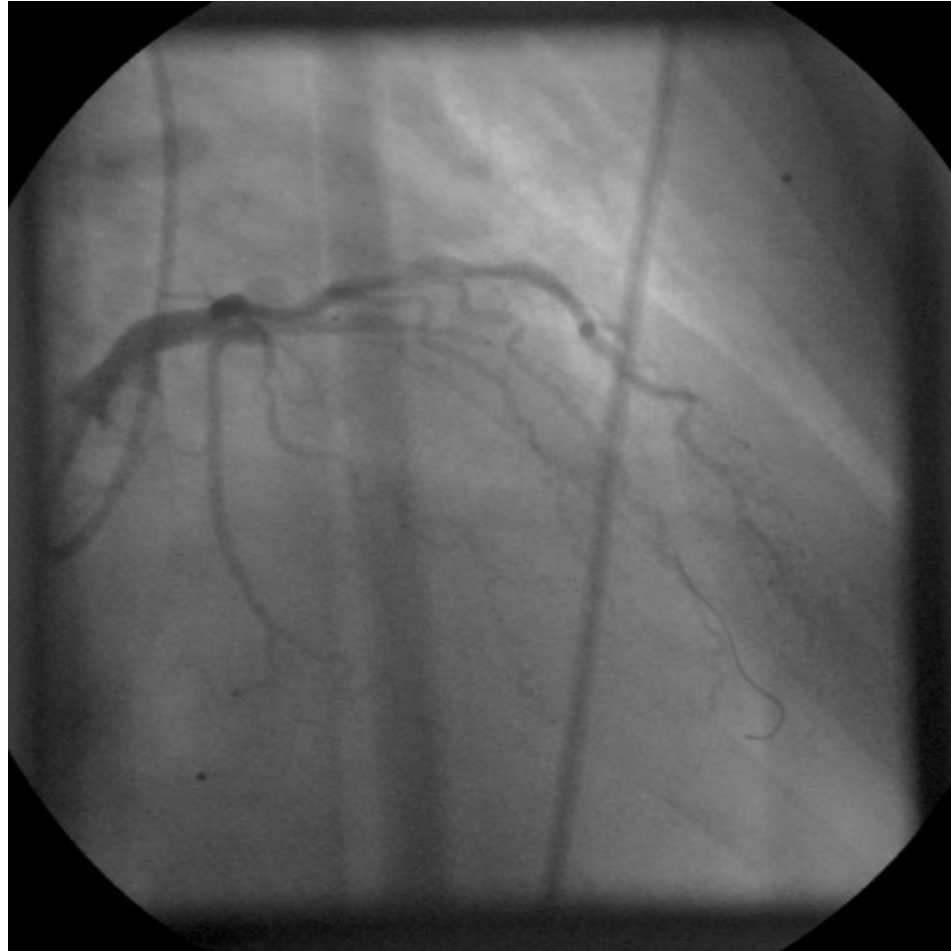
OAD CRANEAL



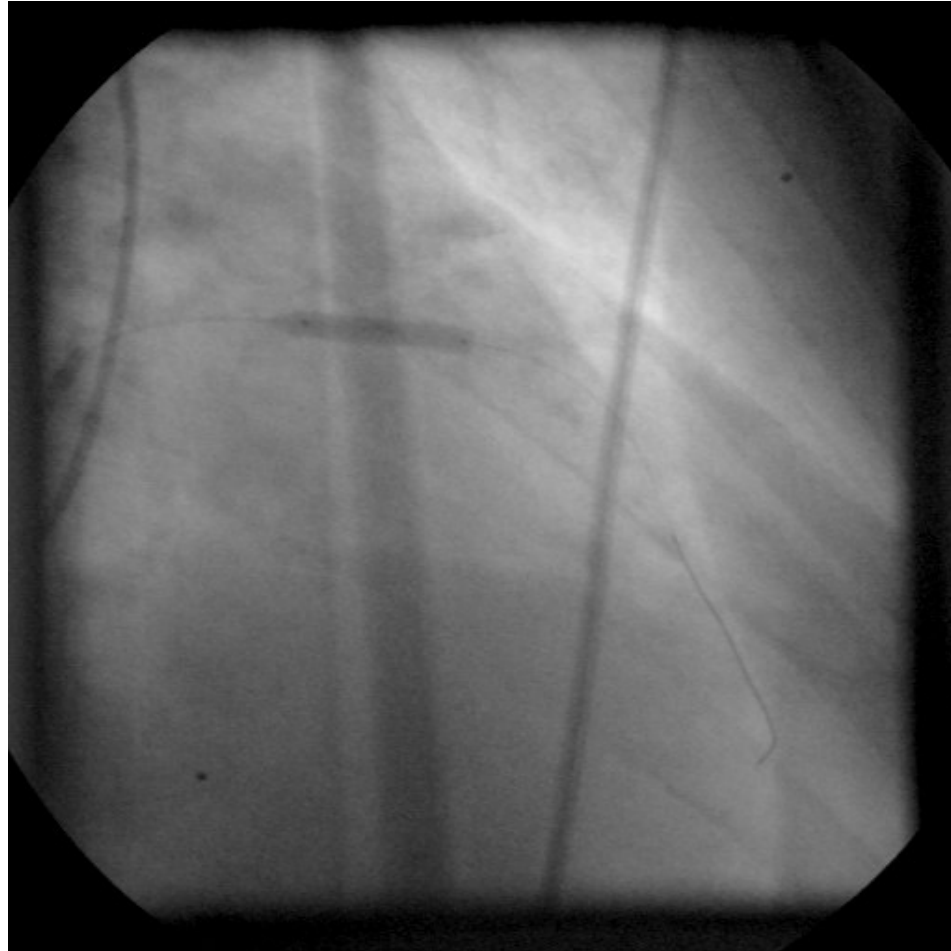
CAUDAL DA



POSICIONAMIENTO



LIBERACIÓN



FINAL

